DGGG 2020

3

Freitag
09.10.2020

Kongress Journal

Offizielle Kongresszeitung zum DGGG 2020

Mundschutz nicht nur in den OPs – Prof. Rudy Leon De Wilde, Prof. Klaus Neis, Prof. Diethelm Wallwiener, Prof. Anton J. Scharl, Prof. Stefan Renner und Prof. Achim Wöckel auf dem Podium in München bei Regie und Moderation.

Live-Surgery: Spannende Einblicke in das große Spektrum der operativen Gynäkologie

Ein möglichst breites Spektrum gynäkologischer Operationen live am Kongress zu demonstrieren, war das Ziel der wissenschaftlichen Leitung und der OP-Teams, die dafür tagelang geprobt haben. Auch das „technische Kunststück", wie Prof. Diethelm Wallwiener das komplexe Setting nannte, ist gelungen. Das Equipment wurde durch die Sponsoren Olympus, Karl Storz, Medtronic und Zeiss zur Verfügung gestellt. Pannenfrei konnten die Zuschauer in der vierstündigen Live-Surgery-Session 15 Operationen aus sieben OPs in Amberg, Weiden und Tübingen mitverfolgen.

Aufgrund des technischen Fortschritts können mittlerweile auch offene Operationen übertragen werden. Den Anfang machte Dr. Elstner-Halder, die in Amberg mit ihrem Team eine 39-jährige Patientin operierte, welche seit einer Mammakarzinom-OP vor zwei Jahren und der Strahlentherapie an Schmerzen im Bereich der OP-Narbe litt. Das Narbengewebe wurde von der Thoraxwand gelöst und der Defekt mit körpereigenem Fettgewebe aufgefüllt. Dieses wurde einzeitig durch Liposuktion am Bauch gewonnen. Weitere Brust-OPs waren die Nipple-Sparing Mastektomie einer Patientin mit BRCA1-Mutation mit anschließender Implantateinlage; die Resektion eines Mammakarzinom-Rezidivs mit Demonstration einer IORT und die angleichende Operation bei einer 20-Jährigen mit starker Brustasymmetrie (zeitgleich Mastopexie mit Brustkorrektur rechts und Reduktionsplastik links). In Weiden zeigten Dr. Raul Donutiu und sein Team eine Hysterektomie, zu der sich ihre Patientin im Z.n. Mammakarzinom und nach mehrmaliger Endometriumhyperplasie entschlossen hatte.

Prof. Andreas Hackethal aus Hamburg, ebenfalls zu Gast in Weiden, führte eine Lymphonodektomie bei einer 72-Jährigen mit starken Verwachsungen durch. Prof. Sara Y. Brucker zeigte eine laparoskopische pelvine Lymhonodektomie mit intraoperativem Tumorstaging bei einer 61-Jährigen mit Adenokarzinom der Cervix uteri (Stadium 1b2). Hierbei kam eine Fluoreszenzmethode zum Einsatz, die die Lymphknoten sichtbar macht. Den Tumor an der Vulva einer 83-jährigen Patientin operierten in Tübingen Prof. Markus Wallwiener und Kollegen. Es wurde auf einen Schnellschnitt verzichtet, Wert auf ein sehr differenziertes Tumorstaging gelegt und gezeigt, wie das Präparat für die Pathologie vorbereitet wird.

Bewegend war der Fall einer erst 41-jährigen Ovarialkarzinom-Patientin, die bei einer extern erfolgten Voroperation als inoperabel eingestuft worden war. Ziel der interdisziplinären OP in Tübingen, bei der das gesamte Peritoneum reseziert wurde, war für Prof. Stefan Kommoss Tumorfreiheit. Mit anschließender adjuvanter Chemotherapie bestehe zumindest eine Langzeitüberlebenschance von etwa 30 %.

Dr. Bernhard Krämer zeigte in Tübingen eine Septumresektion mit anschließender Adhäsionsprophylaxe – ebenfalls ein neues Verfahren – bei einer Kinderwunschpatientin.

Allen Patientinnen, die sich bereit erklärt hatten, sich live operieren zu lassen, gebührt großer Dank. Prof. Christl Reisenauer hatte Gelegenheit, die Einlage eines TVT-Bandes inklusive Stress-Test in Lokalanästhesie mit Analgosedierung zu demonstrieren. Eine Deszensus-OP (LASH, Sakropexie) zeigte PD Dr. Ralf Joukhadar aus Würzburg, zu Gast in Weiden.

Eine wenig bekannte Technik zeigte Dr. Bernd Hornbacher in Weiden mit der Anlage einer kontinenten Darmersatzblase. Die Anlage einer Neovagina stellte in Tübingen Prof. Katharina Rall mit ihrem Team bei einer 17-Jährigen mit RKH-Syndrom vor.

Die vollen vier Stunden Live-Surgery wurden vom Publikum mit Spannung verfolgt. ■

Rundum gelungen: Gynäkologische Standardoperationen und neue Verfahren wurden gezeigt; laparoskopische, endoskopische und offene Techniken sowie die neuesten Geräte der Sponsorenfirmen kamen zum Einsatz.

Inhalt

Live-Surgery: Spannende Einblicke in das große Spektrum der operativen Gynäkologie 1

FTMV, Pessar, Cerclage: was, wann und wie?
Y. Garnier 2

Lasertherapie in der Urogynäkologie
A.R. Mothes 3

Welche Operationen am posterioren Kompartiment sind sinnvoll?
C. Fünfgeld 4

Neue Handlungsoptionen bei CMV in der Schwangerschaft
J. Jückstock 4

Ambulante Weiterbildung: ein erfolgreiches Beispiel aus der Praxis
M. Stumpfe 5

Seriöse Anbieter für komplementärmedizinische Verfahren wie identifizieren?
A.A. Rogge 6

Beckenbodenrekonstruktion mit Eigengewebe – ist das die Zukunft?
A. Hornemann 7

Impressum 2

© Fathema Murtaza

IHR NEUER ARBEITSPLATZ

WIR SUCHEN QUALIFIZIERTE MEDIZINER, TECHNIKER UND ADMINISTRATOREN (M/W), DIE SICH WEITER ENTWICKELN MÖCHTEN UND MIT UNS WELTWEITE NOTHILFE LEISTEN.

Unsere Teams sind in mehr als 60 Ländern im Einsatz. Werden Sie ein Teil davon und lernen Sie humanitäre Hilfe auf höchstem Niveau kennen.

Bewerben Sie sich online:
www.aerzte-ohne-grenzen.de/mitarbeiten

MEDECINS SANS FRONTIERES
ÄRZTE OHNE GRENZEN e.V.
Träger des Friedensnobelpreises

Vermeidung von Frühgeburten

FTMV, Pessar, Cerclage: was, wann und wie?

Wissenschaftliche Sitzung
Die drohende Frühgeburt: besondere Fälle aus der Praxis
Freitag, 9.10.20, 10.15 Uhr
Saal 4

Trotz weltweiter Anstrengungen ist die Frühgeburtlichkeit nach wie vor eines der herausragenden Themen der Perinatalmedizin. Wie kann ein Frühgeburtsrisiko rechtzeitig detektiert werden, und welche Maßnahmen sind wann erfolgversprechend?

In Deutschland erleiden jährlich etwa 9 % aller Schwangeren eine Frühgeburt. Dies entspricht mehr als 60.000 Frühgeburten pro Jahr. Auch der Anteil der extrem Frühgeborenen vor 32 abgeschlossenen Schwangerschaftswochen bzw. unterhalb von 1.500 Gramm Geburtsgewicht ist mit 1,3 % in den letzten beiden Dekaden nahezu unverändert bzw. eher ansteigend.

Diese Neugeborenen bilden den überwiegenden Anteil an der perinatalen Mortalitäts- und Morbiditätsstatistik. So sind zwei Drittel aller perinatal verstorbenen Kinder Frühgeborene mit einem Geburtsgewicht von weniger als 1.500 Gramm. Zu den schwerwiegenden Komplikationen der überlebenden Kinder zählen ausgedehnte Hirnblutungen und Schädigungen der weißen Hirnsubstanz mit nachfolgenden neurologischen Entwicklungsstörungen.

Frühgeburtsrisiko möglichst früh erkennen

Die Vermeidung der Frühgeburt oder zumindest die Verlängerung der Schwangerschaftsdauer zur Durchführung der Lungenreifeinduktion ist weiterhin eine Herausforderung für jeden Geburtshelfer. Angesichts der hohen Mortalität und Morbidität frühgeborener Kinder gilt es, Patienten mit einem erhöhten Risiko für eine Frühgeburt rechtzeitig zu erkennen und entsprechenden therapeutischen Maßnahmen zuzuführen. Nach mehrjähriger Vorarbeit wurde 2019 die S2k-Leitlinie zur Prävention und Therapie der Frühgeburt publiziert. Diese soll bei der Umsetzung der evidenzbasierten aktuellen Empfehlungen helfen und somit zum Wohle von Mutter und Kind die perinatale Morbidität und Mortalität weiter senken helfen.

Prävention der Frühgeburt durch Progesteron, Cerclage und FTMV

Eine Identifizierung von Risikopatientinnen kann insbesondere anhand anamnestischer Daten, sonographischer Zervixlängenmessung, biochemischer Untersuchung (Fibronektin, phosphorylisiertes Insulin like growth factor binding protein-1 (phILGFBP-1), vaginaler pH-Wert) erfolgen. So kann der Einsatz von biochemischen Markern zusätzlich zur sonographischen Zervixlängenmessung helfen, unnötige Therapie-Interventionen in einem Niedrigrisikokollektiv zu vermeiden.

Die Gabe von Progesteron bei Frauen mit Frühgeburt in der Anamnese reduziert das Risiko für eine erneute Frühgeburt um mehr als 30 %. Dies gilt auch für Frauen die keine Frühgeburten hatten, aber bereits im Verlauf des zweiten Schwangerschaftsdrittels eine Verkürzung der Zervix entwickeln.

Die Indikation eines operativen Verfahrens in der Prävention der Frühgeburt im Risikokollektiv wird durch neue Analysen klarer. Frauen mit Einlingsschwangerschaft und mit Frühgeburt vor 34 SSW oder Spätabort in der Anamnese, deren sonographische Zervixlänge vor 24 SSW weniger als 25 mm beträgt, profitieren demzufolge von einer sekundären Cerclage. Nicht nur die Tragzeit wird signifikant verlängert und somit das Frühgeburtsrisiko vor 35 SSW um 30 % gesenkt, sondern auch die perinatale Mortalitat und Morbiditat signifikant um 35 % gesenkt.

Bei Schwangeren ohne anamnestisches Risiko mit kurzer Zervix bietet dieses operative Verfahren nach aktueller Datenlage keinen zusätzlichen Benefit, wird jedoch auf Grund mangelnder Alternativen häufig in dieser Situation durchgeführt. Alternativ ist hier die Einlage eines Cerclagepessars empfehlenswert.

Inwieweit ein kompletter Verschluss des Muttermunds (FTMV) der Cerclage überlegen ist, lässt sich nicht mit hinreichender Sicherheit klären, da randomisierte Studien fehlen. Eigene Daten belegen die hohe Effizienz der Methodik in einem Risikokollektiv. Bei mittlerweile mehr als 500 behandelten Frauen mit zwei und mehr Frühgeburten und Spätaborten in der Anamnese lag die Babytake-home-Rate bei über 96 %.

Vorgehen bei Status nach Frühgeburt bzw. Spätabort

Frauen mit Einlingsschwangerschaften und Status nach Frühgeburt sollten zur Primärprävention einer Frühgeburt eine wöchentliche Injektion von 17-Hydroxyprogesteron-Caproate (17-OHP) 250 mg beginnend in der 16. SSW bis zur 36.+0 SSW erhalten. Alternativ möglich und in Deutschland üblich sind Progesteron-Tabletten vaginal (200 mg/die).

Aufgrund der bestehenden Datenlage erscheint ein universales Screening zur Zervixlängenmessung zwischen 16+0 und 24+0 SSW bei Frauen mit Einlingsschwangerschaften sinnvoll, da mit der vaginalen Progesteron-Applikation eine wirkungsvolle Intervention mit konsekutiver Prolongation der Schwangerschaft zur Verfügung steht. Frauen mit einer Einlingsschwangerschaft, deren Zervixlänge vor 24+0 SSW weniger als 25 mm beträgt, sollten täglich Progesteron intravaginal bis 36+0 SSW erhalten.

Bei Frauen mit Einlingsschwangerschaften und Status nach Frühgeburt bzw. Spätabort, deren sonographische Zervixlänge vor 24 Wochen weniger als 25 mm beträgt, wird die Schwangerschaft durch eine Cerclage signifikant verlängert. Auch die Einlage eines Cerclagepessars verlängert die Schwangerschaftsdauer unter diesen Umständen.

Autor

PD Dr. Dr. Yves Garnier
Klinik für Frauenheilkunde und Geburtshilfe
Klinikum Osnabrück
yves.garnier@klinikum-os.de

Impressum

Verlag
Akademischer Verlag München
Lindberghstraße 15
80939 München
Fon (089) 516161-51
Fax (089) 516161-99
avm@akademischer-verlag-muenchen.de
www.akademischer-verlag-muenchen.de
GF: Berthold Clewing, Christoph Hofbauer

Redaktion
Stephanie Mohr (verantwortlich)
Tel. (089) 51 61 61-51

Anzeigen
Damian Binger (verantwortlich)
Tel. (02421) 994 69 39

Kontakt vor Ort während des Kongresses
Damian Binger
Tel. (0160) 678 01 01

Berthold Clewing
Tel. (0151) 2502 7900

Herstellung
dm druckmedien gmbh
80939 München

Alle Rechte, wie Nachdruck, auch von Abbildungen, Vervielfältigungen jeder Art, Vortrag, Funk, Tonträger und Fernsehsendungen sowie die Speicherung in Datenverarbeitungsanlagen, auch auszugsweise, nur mit schriftlicher Genehmigung des Verlags. Aus Gründen der besseren Lesbarkeit werden in den Texten häufig maskuline Personenbezeichnungen wie „Arzt“ oder „Gynäkologe“ verwendet, womit gleichermaßen Personen jeden Geschlechts gemeint sein können.

Weiterbildung

Ambulante Weiterbildung: ein erfolgreiches Beispiel aus der Praxis

Niedergelassene Frauenärztinnen und Frauenärzte verstehen sich als Spezialisten für alle Frauenfragen und als Ansprechpartner der Frau in jeder Lebensphase mit einem umfassenden präventiven, diagnostischen und therapeutischen Programm. Eine gute Vorbereitung auf die Tätigkeit in der Niederlassung bietet die ambulante Facharztausbildung – sie ist in mancher Hinsicht der klinischen Ausbildung überlegen.

Zu den zahlreichen Kompetenzfeldern der Facharztgruppe zählen u. a. Prävention und Früherkennung, Schwangerschaftsbetreuung, Mammadiagnostik, Verhütungsberatung, Betreuung von Beckenbodenerkrankungen, Geburtshilfe, operative Gynäkologie, Endokrinologie und Onkologie. Doch gibt es eine Reihe an Herausforderungen, die mit weitreichenden Veränderungen des Leistungsbereiches der Praxen einhergehen.

Dazu gehören die aktuellen gesetzlichen und politischen Rahmenbedingungen wie beispielsweise der Honorarverteilungsmaßstab, die Mindestmengenregelung in der operativen Gynäkologie, das Gendiagnostik-Gesetz, verlängerte Krebsfrüherkennungsintervalle sowie hohe Haftpflichtprämien in der Geburtshilfe. Gleichzeitig nehmen medizinische Versorgungseinrichtungen im Umfeld einer Praxis zu – beispielsweise Kompetenzzentren für Endokrinologie, Beckenbodenerkrankungen, Kinderwunschbehandlungen und Onkologie.

Manko der klinischen Weiterbildung: relevante Inhalte kommen zu kurz

Zu manchen relevanten Teilen der Facharztausbildung – wie beispielsweise Endokrinologie und Kontrazeption, fester Bestandteil des Curriculums – werden die Inhalte in der klinischen Ausbildung und auch die praktischen Kenntnisse, wie z. B. die Einlage von Intrauterin-Pessaren (IUP) bzw. -Systemen (IUS), oft nur marginal oder nicht vermittelt.

Mit dem GKV-Versorgungsstärkungsgesetz 2015 hat der Gesetzgeber erstmals die Möglichkeit geschaffen (§ 75a SGB V), dass eine durch die Krankenkassen finanzierte Weiterbildung von Fachärzten – analog der Weiterbildung zur Allgemeinmedizin – in den Vertragsarztpraxen erfolgen kann. Diese Förderungsmöglichkeit besteht für Fachärzte aus dem Bereich der allgemeinen fachärztlichen Versorgung, die an der Grundversorgung teilnehmen (Frauenärzte, Orthopäden, Urologen, Augenheilkunde, HNO), zunächst kontingentiert auf 1.000 Förderstellen bundesweit, mittlerweile erweitert um weitere 1.000 förderungsfähige Stellen (TSVG 2019).

Hintergrund ist die originäre Aufgabe des Staates, eine wohnortnahe Medizin zu gewährleisten und im Hinblick auf die demographische Struktur der Bevölkerung sowie der Ärztinnen und Ärzte einer drohenden Unterversorgung oder zu erwartenden flächendeckenden, langfristigen Problemen bei der Nachbesetzung entgegenzusteuern, wobei insbesondere der Bedarf an pädiatrischer, gynäkologischer und augenheilkundlicher Weiterbildung im Fokus steht.

Diese Förderung ist angepasst an die Höhe von vergleichbaren Klinikgehältern und beträgt seit 01.07.2020 maximal 5.000 € für eine Vollzeitstelle (40 Std. Wochenarbeitszeit, 12 Monatsgehälter), wobei der Arbeitgeber verpflichtet ist, auf die übliche Vergütung einer Klinikanstellung aufzustocken. Gekoppelt ist diese Förderung an eine für mindestens 12 Monate erteilte Weiterbildungsermächtigung sowie an die entsprechenden Förderungsvoraussetzungen, die auf regionaler Ebene gemeinsam und einheitlich durch kassenärztliche Vereinigung und Krankenkassen definiert werden.

In Bayern wurde diese fachärztliche Förderung umgesetzt. Bei einem zu erwartenden Ansturm auf die begrenzten geförderten Weiterbildungsstellen mit Überschreiten der Anzahl der Anträge auf die (Rest-) Stellen für eine Arztgruppe wird ein Auswahlverfahren nach bestimmten Kriterien durchgeführt.

Im Rahmen des Ausschreibungsverfahrens für eine geförderte fachärztliche Weiterbildungsstelle für Gynäkologie und Geburtshilfe habe ich selbst einen Antrag für einen Weiterbildungsassistenten gestellt und war zunächst überrascht, dass das frauenärztliche Kontingent in keiner Weise ausgeschöpft wurde, sodass der Antrag auf Förderung meiner Assistentin positiv beschieden wurde.

Wie funktioniert die Weiterbildung in der Facharztpraxis?

Eine Weiterbildungsassistentin bzw. ein -assistent darf unter Aufsicht arbeiten. Damit ist eine zeitlich aufwändige und intensive Einarbeitung nötig. Meine Weiterbildungsassistentin war zunächst täglich für vier Stunden in der Praxis anwesend, begleitete mich bei allen Beratungen, Gesprächen, gynäkologischen Untersuchungen, Ultraschalluntersuchungen und allen Therapien, die ich in der Praxis durchführe. In diesem Zusammenhang erfolgten auch eine intensive fachliche Weiterbildung und Erläuterungen im Umgang mit der Praxis-EDV sowie der Technik (Kolposkop, Sonographiegeräte, etc.).

Haftungsrechtlich ist der Facharzt, der die Weiterbildungsermächtigung hat, in der Pflicht. Der Weiterbildungsassistent führt zu keinen weiteren Restriktionen bei der Abrechnung bzw. Budgetierung, bei der Fallzahlbegrenung oder Festschreibung der Obergrenze. Allerdings kann es, wenn der Weiterbildungsassistent selbstständig arbeitet, zu einer Überschreitung der Zeitplausibilität kommen.

Nach der relativ anstrengenden Einarbeitungsphase von einem Monat erfolgte das schrittweise selbstständige Arbeiten der Assistentin, zunächst bei der Betreuung von jungen Frauen mit Durchführung der Krebsfrüherkennungsuntersuchung oder Untersuchungen im Rahmen der Empfängnisregelung, dann allmählich über die Schwangerschaftsfeststellung zur Schwangerschaftsbetreuung und zu onkologischen Krankheitsbildern. Die Weiterbildung erfolgte abgestuft Step bei Step mit höher werdenden Anforderungen.

Wissenschaftliche Sitzung
Entwicklung der Weiterbildung im Fach Gynäkologie und Geburtshilfe: Wird sich die deutsche Eigenständigkeit erhalten lassen?
Freitag, 9.10.20, 11.30 Uhr
Saal 14a

Leistungen, die nur mit qualitätsgesicherter Zulassung erbracht werden können, wie Mammasonographie, Ultraschalluntersuchungen im Rahmen der Mutterschaftsvorsorge, psychosomatische Intervention und Beratung, konnten letztendlich aus haftungsrechtlichen und abrechnungstechnischen Gründen nur durch mich als Praxisinhaber und Weiterbilder erbracht werden, auch wenn die Voruntersuchung durchaus durch die Weiterbildungsassistentin erfolgen konnte. Ich persönlich habe es mir auch nicht nehmen lassen, sämtliche Einträge in die Praxis-EDV, die durch die Zugangskennung selektiv ausgefiltert werden konnten, zu überprüfen und bei dieser Durchsicht sowohl die Leistung als auch die Diagnose in der ICD-Kodierung zu erfassen. Damit war und ist sichergestellt, dass es zu keinen Auffälligkeiten oder Unregelmäßigkeiten bei der Diagnose- und Leistungserfassung gegenüber der kassenärztlichen Vereinigung kommt. Gleichzeitig war ich so als Praxisleitung auch dazu gezwungen, jeden Eintrag und jeden Befund zu sichten, zu kontrollieren und gegebenenfalls zu korrigieren bzw. mit der Weiterbildungsassistentin fachlich im Hinblick auf Differentialdiagnose, Differentialtherapie etc. im Nachgang zu besprechen.

Am Ende der Weiterbildungszeit stand die Vorbereitung für die Facharztprüfung an, die auch erfolgreich absolviert wurde.

Vorteile für Weiterbildungsassistenten

Welche Vorteile hat der Weiterbildungsassistent von der Weiterbildung in der Praxis? Der Weiterbildungsassistent erlernt Dinge, die in der Klinik nicht vermittelt werden. In der Klinik werden intensive Kenntnisse in der Geburtshilfe, operativen Therapie, Onkologie, teilweise Senologie, gelegentlich auch wenig Endokrinologie vermittelt. Allerdings werden die für die Niederlassung elementaren Kernkompetenzen unseres Fachgebiets (Krebsfrüherkennungsuntersuchung, Kompetenz rund um die Zervix, Empfängnisregelung oder Schwangerschaftsvorsorge) im klinischen Setting bei fehlender Ermächtigung evtl. nur marginal vermittelt. Diese Kenntnisse können in der Weiterbildung im vertragsärztlichen Bereich in Gänze und in Breite vermittelt werden. Auf diese Weise sind unsere jungen Kolleginnen und Kollegen für eine Tätigkeit in der Vertragsarztpraxis besser qualifiziert.

Vorteile für Praxisinhaber

Welche Vorteile bringt eine Weiterbildungsassistentin bzw. Weiterbildungsassistent dem Praxisinhaber? In Zeiten der zunehmenden Feminisierung unseres Fachgebiets, des verständlichen Wunsches nach der Vereinbarkeit von Familie und Beruf, wollen immer weniger Fachärztinnen, aber auch Fachärzte, das Engagement und das Risiko der eigenverantwortlichen, unternehmerischen Selbstständigkeit mit Übernahme einer Vertragspraxis eingehen. Der Trend geht zur Anstellung, sodass es mangels Bewerberinnen und Bewerber – vor allem außerhalb von Großstädten und deren Umfeld – immer schwieriger wird, unsere Praxen nachzubesetzen. Die Unmöglichkeit der Nachbesetzung birgt eine große Gefahr für die wohnortnahe fachärztliche Versorgung und birgt finanzielle Einbußen für den Praxisabgeber.

Aus einer Weiterbildungssituation kann sich eine Jobsharing-Kooperation oder eine Übernahme, auch eine teilweise Übernahme, des Praxissitzes ergeben. Leider haben sich meine strategischen Überlegungen dazu noch nicht erfüllt, da das Leben nicht planbar ist.

Nichtsdestotrotz halte ich an der Weiterbildung in meiner Praxis fest, weil mir die Weitergabe von Berufserfahrung sehr viel Freude macht und ich immer noch hoffe, auf diese Weise für meine Praxis in Oberbayern Nachfolgerinnen oder Nachfolger zu finden, die mein Lebenswerk fortsetzen.

Autor

Dr. Manfred Stumpfe

Geretsried
stumpfe@stumpfe.de

Spitzenreferat

Lasertherapie in der Urogynäkologie

Nicht jede Patientin mit einer Beckenbodendysfunktion ist mit dem Spektrum der konservativen Standardtherapie zufrieden, mit einer lokalen Östrogenisierung einverstanden oder möchte sich gar einer Operation unterziehen. So entstand die Idee, atrophiebedingte Symptome mit vaginalen Laserapplikationen zu behandeln.

Sowohl in der kurativen als auch der palliativen Medizin stehen Lebensqualitätsaspekte zunehmend im Fokus der Erwartung von Patientinnen an die ärztliche Kunst. Das Überleben einer onkologischen Erkrankung, eine Lebensverlängerung durch moderne onkologische Therapiestrategien oder auch das gesunde Altern an sich eröffnen, gesellschaftlich hochrelevant, individuelle Einsatzgebiete lebensqualitätsverbessernder Behandlungen.

Beckenbodendysfunktionen stehen häufig im Kontext einer alters- und atrophiebedingten Gewebsinvolution. Heute werden die Symptome Harndrang, Dysurie, rezidivierende Harnwegsinfekte, vaginale Missempfindungen, Scheidentrockenheit, Dyspareunie u. a. zum urogenitalen Syndrom der Menopause (GSM) zusammengefasst. Sie erzeugen bereits in einem frühen Manifestationsstadium Leidensdruck und Therapiewunsch, wobei neben postmenopausalen auch prämenopausale onkologisch-systemtherapierte Patientinnen betroffen sind.

Nicht jede dieser Patientinnen ist mit dem Spektrum der konservativen Standardtherapie zufrieden, mit einer lokalen Östrogenisierung einverstanden oder möchte sich gar einer Operation unterziehen. So entstand die Idee, das Bindegewebe am Beckenboden und damit atrophiebedingte Symptome mit vaginalen Laserapplikationen zu behandeln. Während verschiedene Technologien zum Einsatz kommen, haben der CO_2- und der Erbium-YAG-Laser mit ihren Wellenlängen nahe dem Maximum der Wasserabsorption histologische Effekte im biologischen Weichteilgewebe wie z.B. Neokollagenese und Neovaskularisation gezeigt. Eine Vielzahl wissenschaftlicher Arbeiten untersuchte Fragen nach Wirksamkeit und Sicherheit der vaginalen Lasertherapie zur Behandlung von Einzelsymptomen wie Belastungsinkontinenz und Genitaldeszensus oder auch dem Symptomenkomplex GSM (Genitourinary Syndrome of Menopause) .

Lasertherapie bei Belastungsinkontinenz

Ein systematischer Review von 13 monozentrischen Beobachtungsstudien postulierte schon 2017 einen Therapieerfolg der vaginalen Laseranwendung zur Behandlung der Belastungsinkontinenz mit aufgrund der Studienklassen jedoch noch niedriger Evidenz. [1] Der geforderte Vergleich mit der Standardtherapie wurde bisher in einer einzigen Studie monozentrisch unter Anwendung eines Er:YAG-Lasers mit vergleichbaren Ergebnissen nach TVT vs. Laseranwendung untersucht. [2] Eine Studie höherer Evidenzklasse legte Blaganje 2018 vor. [3] Hier wurden 114 prämenopausale Frauen mit Belastungsinkontinenz randomisiert verblindet mit einem Er:YAG-Laser oder einem sham-Protokoll therapiert. In 21 % (vs. 4 % Placebo) waren die Patientinnen nach der Lasertherapie kontinent. Ergebnisse einer ähnlichen Studie aus Großbritannien werden Ende 2021 erwartet [4].

Zusätzlich zu monozentrisch angelegten Studien werden zur Untersuchung der vielversprechenden Lasereffekte bei Belastungsinkontinenz die Ergebnisse einer Studie im multizentrisch prospektiv randomisiert verblindetem, sham (Placebo)-kontrollierten Design benötigt.

Laser-Einsatz bei Deszensus

Unter den wenigen Daten zur Deszensus-Therapie mittels Laser sind methodologisch robuste Untersuchungen schwer zu finden. Eine kleine Studie aus 2020 mit 15 Patientinnen pro Arm untersuchte die Laseranwendung gegenüber einem exspektativen Vorgehen bei II.- und III.-gradigem Vaginaldeszensus in einem einfach verblindetem, randomisiertem Design und fand im Vergleich dieser kleinen Kohorten keinen therapeutischen Effekt. [5] Die Aussagefähigkeit muss bei kleiner Fallzahl und Sinnhaftigkeit der Einschlusskriterien hinsichtlich eines Befundes mit OP-Indikation jedoch diskutiert werden. Eine aktuell in Großbritannien rekrutierende Studie mit prospektiv-randomisiertem, einfach verblindetem, sham (Placebo)- kontrolliertem Design schließt Patientinnen mit I.–II.- gradigem Deszensus nach unzureichender konservativer Therapie ein. Die Ergebnisse werden Ende 2021 erwartet. [6]

Wissenschaftliche Sitzung
Spitzenreferate IV
Freitag, 9.10.20, 15.0 Uhr
Saal 14b

Laser zur „Vaginalverjüngung“ oder „-straffung“ bei „Vaginalerschlaffung“ sollte mit dieser unscharfen Terminologie (lt. FDA und ICI) medizinisch nicht indiziert werden.

Das urogenitale Syndrom der Menopause (GSM)

GSM ist ein weit verbreitetes, schambehaftetes, deshalb verkanntes und untertherapiertes Problem. Es schränkt nicht nur die Lebensqualität gesunder postmenopausaler Frauen ein, sondern betrifft besonders onkologische Patientinnen. Insbesondere Mammakarzinom-Patientinnen oder -Überlebenden sollte neben der lokalen Östrogenisierung eine nichthormonelle Therapieoption angeboten werden, um Compliance und Therapieadhärenz zu sichern.

Zur Lasertherapie bei GSM liegen international die besten Daten vor. In einem Review mit Metaanalyse wurden 14 Studien mit insgesamt 542 Patientinnen nach vaginalem CO_2- sowie Er:YAG-Laser eingeschlossen und Einzelsymptom- sowie Scoreverbesserungen gezeigt. [7] Außerdem konnten im Therapievergleich mit Standardmethoden Wirksamkeit und Nachhaltigkeit im Vergleich zur oder auch in der Kombination mit lokaler vaginaler Medikamentenapplikation beobachtet werden. [8, 9, 10] Zwei weitere aktuelle Reviews und Metaanalysen fassen Studien mit Laseranwendungen bei onkologischen Patientinnen zu Effektivität und Sicherheit zusammen. [11, 12] Die Aussagen zum therapeutischen Nutzen einer vaginalen Lasertherapie bei GSM sind insgesamt sehr vielversprechend, wenngleich ausreichend belastbare Daten ausstehen. Daher ist mit Fokus auf die Einführung dieser Behandlungsoption in den therapeutischen Standard – insbesondere als nichthormonelle Alternative bei Krebspatientinnen – eine Studie hoher Evidenzklasse im multizentrisch prospektiv randomisiertem, sham (Placebo)-kontrolliert verblindetem Design in Planung.

Fazit: Wie bei anderen Innovationen in der klinischen Medizin unterliegt die wissenschaftliche Evidenz bzgl. der vaginalen Lasertherapie einem Entwicklungsprozess ausgehend von Ergebnissen monozentrischer Beobachtungsstudien über prospektive Technologievergleiche, Vergleiche mit Standardmethoden bis hin zu mono- oder multizentrischen, randomisiert sham (Placebo)-kontrollierten, verblindeten Studiendesigns. Alle bisherigen Studien zeigen Effektivität und Sicherheit der Laserapplikation, wenngleich Untersuchungen höherer methodologischer Qualität an größeren Kohorten ausstehen bzw. in der Rekrutierungsphase sind.

Literatur bei der Verfasserin

Autorin

PD Dr. med. habil. Anke R. Mothes

Frauenklinik
St. Georg Klinikum Eisenach
Universitätsklinikum Jena
mothes.anke@stgeorgklinikum.de

Hygiene-Flyer kostenlos anfordern bei ICON

ICON
Zeichen setzen, Leben bewahren.

Kennen Sie eigentlich die häufigste Infektionskrankheit des ungeborenen Kindes?

Wie Sie Ihr Kind vor den möglichen dauerhaften Folgeschäden schützen können, erfahren Sie unter www.icon-cmv.de

Die Verantwortung des Frauenarztes

„Die AWMF-Leitlinie Nr. 093/001 empfiehlt für alle Schwangeren eine CMV-IgG-Bestimmung mit nachfolgender Hygieneberatung. Nutzen Sie den ICON-Flyer zur Aufklärung Ihrer Patientinnen über das Infektionsrisiko (fast 60% der Schwangeren sind seronegativ)!“

Dr. med. Michael Wojcinski

Prof. Dr. med. Meyer-Wittkopf

www.icon-cmv.de

ICON – Initiative zur Prävention konnataler Cytomegalieinfektionen

Tel.: 07000-4266 268

Perinatalmedizin

Neue Handlungsoptionen bei CMV-Infektion in der Schwangerschaft

Die Infektion mit dem Cytomegalievirus (CMV) ist die weltweit häufigste konnatale Virusinfektion mit einer Inzidenz von 1–4 %. Wenn die Infektion durch Amniozentese nachgewiesen ist und sonographische Auffälligkeiten vorliegen, könnte die Prognose des Kindes möglicherweise durch neue Therapieregime verbessert werden.

Das Symptomspektrum einer CMV-Infektion in der Schwangerschaft reicht von asymptomatisch infizierten Neugeborenen (85–90 %) über eine milde Organbeteiligung (z. B. Petechien und Thrombozytopenie, 10 %) bis hin zum Tod (12–30 %). Bisherige Interventionsansätze beinhalten eine pränatale Immunisierung mit humanem CMV-Hyperimmunglobulin (HIG) als i.v.-Applikation über die Mutter oder mittels Chordozentese als passive Impfung des Feten. Bei widersprüchlicher Datenlage [1, 2] ist es bisher jedoch nicht gelungen, ein einheitliches Vorgehen für Schwangere mit primärer CMV-Infektion zu etablieren. Daher ist die Vermeidung einer maternalen Infektion in der Schwangerschaft nach wie vor entscheidend. Es gibt ausreichend Daten dafür, dass die Einhaltung einfacher Hygienemaßnahmen das Infektionsrisiko für seronegative Personen deutlich reduziert [3]. Bislang ist jedoch die Bestimmung des Serostatus während der Schwangerschaft keine Kassenleistung.

Strategien zur Verhinderung der materno-fetalen Transmission

Im Rahmen einer randomisierten europaweiten klinischen Studie wurde das von Nigro et al. verwendete Schema der dreimaligen HIG-Applikation mit 200 I.E. pro Kilogramm Körpergewicht der Mutter im Abstand von zwei und anschließend vier Wochen angewendet und gegenüber einer Kontrollgruppe verglichen.

Neuere Erkenntnisse deuten jedoch darauf hin, dass aufgrund der geringen Halbwertszeit der CMV-spezifischen HIG ein kontinuierlich-zweiwöchiges Schema bis etwa 20 SSW ggf. mit mehr als drei Applikationen bessere Effekte zeigt [4, 5]. Die Anzahl der HIG-Gaben richtet sich nach dem Zeitpunkt der Serokonversion, wobei die Bedeutung einer Behandlung nach Ablauf des ersten Trimesters noch nicht eindeutig geklärt ist.

Frühere Ansätze, bei denen CMV-HIG in das Fruchtwasser appliziert wurden, sind mittlerweile verlassen worden, und auch die Applikation von HIG mittels Chordozentese bleibt Einzelfällen vorbehalten.

Neuere Therapiemöglichkeiten

Eine israelische Studie untersuchte bei durch Amniozentese nachgewiesener konnataler CMV-Infektion und sonographisch auffälligen Feten, ob die Therapie des Feten durch Gabe von Valaciclovir an die Mutter das neonatale Outcome verbessern kann. Die Studie ist bereits abgeschlossen, die Daten sind jedoch noch nicht publiziert. Eine ähnliche französische Phase-II-Studie kommt zu dem Schluss, dass Valaciclovir geeignet ist, um die Prognose von infizierten Feten mit moderaten sonographischen Auffälligkeiten zu verbessern [6].

Schlussfolgerung: Neben der pränatalen Applikation von CMV-HIG als gut verträgliche Option bei primärer CMV-Infektion in der Schwangerschaft setzen neuere Regime bei durch Amniozentese nachgewiesener konnataler CMV-Infektion und sonographischen Auffälligkeiten auf die fetale Therapie mit Valaciclovir, das der Mutter verabreicht wird. Ob diese Therapie der alleinigen CMV-HIG-Applikation hinsichtlich der Vermeidung eines ungünstigen fetalen bzw. neonatalen Outcomes überlegen ist, müssen weitere randomisierte Studien zeigen. Bis deren Ergebnisse vorliegen, wäre es wünschenswert, jeder Schwangeren die Bestimmung des Serostatus als Kassenleistung zu ermöglichen, um seronegative Schwangere gezielt beraten zu können.

Wissenschaftliche Sitzung Infektiologie
Freitag, 9.10.20, 8.00 Uhr
Saal 14c

Literatur bei der Verfasserin

Autorin

PD Dr. med. habil. Julia Jückstock

Klinik und Poliklinik für Frauenheilkunde und Geburtshilfe
Campus Innenstadt
Ludwig-Maximilians-Universität München
julia.jueckstock@med.uni-muenchen.de

AMGEN

ONKOLOGIE

UNSER AMGEN SATELLITEN SYMPOSIUM
AUF DEM 63. DGGG
FREITAG, 9. OKTOBER 2020, 13.15 – 14.15 UHR

HEUTE

Anti-Angiogenese beim Ovarialkarzinom: ein auslaufendes Therapieprinzip?

DE-BCZ-0920-00002

Besuchen Sie unser Symposium in Raum 14 a. Das Symposium kann auch im Stream verfolgt werden.

Operative Urogynäkologie

Welche Operationen am posterioren Kompartiment sind sinnvoll?

Bei einer gynäkologischen Untersuchung sind häufig Defekte im posterioren Kompartiment zu sehen. Oft werden keinerlei Beschwerden angegeben. Liegen jedoch Symptome vor, könnte ein operatives Vorgehen indiziert sein. Zahlreiche Verfahren stehen zur Verfügung. Wann kann zu welchem Vorgehen geraten werden?

Der Fokus in der Urogynäkologie liegt – so, wie es der Name schon sagt, – auf den Senkungszuständen und Funktionsstörungen der Blase, da diese einen hohen Leidensdruck verursachen. Jedoch werden bei einer gynäkologschen Untersuchung häufig auch Defekte im posterioren Kompartiment gesehen – vor allem bei Frauen, die geboren haben.

Wissenschaftliche Sitzung
Das (vernachlässigte) posteriore Kompartiment
Freitag, 9.10.20, 8.00 Uhr
Saal 13a

In der Gynäkologie wird eine Rektozele durch vaginale Speculumeinstellung diagnostiziert und diese deshalb als Vorwölbung der hinteren Vaginalwand definiert. Der Chirurg untersucht rektal und bezeichnet eine Rektozele als ventrale oder dorsale Aussackung der Rektumvorderwand. In vielen Fällen ist dieser Unterschied nicht von Bedeutung. Aber es gibt ausgeprägte Scheidenhinterwanddefekte, bei denen vor allem eine Enterozele und weniger eine Rektozele im Vordergrund steht. Weiterhin gibt es symptomatische Rektozelen mit ventraler Aussackung des Rektums, bei denen die vaginale Hinterwand sich nur wenig absenkt oder vorwölbt.

Ursache und Symptome von Defekten des posterioren Kompartiments

Ursache einer Rektozele ist ein Defekt des Septum rectovaginale, einer dünnen Bindegewebsschicht zwischen Rektum und Hinterwand der Vagina. Gynäkologischerseits werden andere mögliche Defekte im posterioren Kompartiment oft zu wenig beachtet. Ein nicht seltener Anal- oder Rektumprolaps ist nur im Pressversuch zu sehen. Eine Intussuszeption kann erhebliche Defäkationsstörungen verursachen und ist schwerer zur diagnostizieren. Senken sich der gesamte muskuläre Beckenboden und damit auch die Organe im kleinen Becken ab, spricht man vom Deszensus perinei. Kombinationen aller oben beschriebenen Defekte sind häufig, wobei ungünstigerweise noch anale Sphinkterdefekte hinzukommen können.

Am häufigsten werden als Beschwerden Defäkationstörungen angegeben, die anfangs von den Betroffenen als „übliche Obstipation“ gedeutet werden und lange mit Laxantien behandelt werden. Oft wird erst ein Arzt aufgesucht, wenn manuell reponiert oder ausgeräumt werden muss. Eine Überlaufinkontinenz oder Stuhlschmieren wird als anale Inkontinenz fehlgedeutet.

Eine Operation sollte erst nach Ausschöpfung konservativer Maßnahmen und bei entsprechendem Leidensdruck erfolgen. Dabei hängt die Entscheidung über ein operatives Vorgehen oft davon ab, ob primär ein Chirurg oder ein Gynäkologe aufgesucht wird.

„Hintere Plastik“: viele OPs, keine Vergleichsdaten

Eine Rektozele wird in der Gynäkolgie in der Regel mit einer hinteren Plastik operiert. Was zunächst einfach klingt, wird bei genauer Betrachtung komplizierter, da eine ganze Reihe von Verfahren unter dieser Bezeichnung üblich sind: hintere Kolporrhaphie, Pelviperineoplastik, fasziensspezifische Reparatur, mediane Faszienraffung mit und ohne Levatorplastik oder Bulbospongiosusraffung ohne oder mit Unterstützung von alloplastischen Netzen. Und dies in allen Kombinationen. Viszeralchirurgisch stehen eine transanale oder transperineale Operation, eine staplergestützte Vollwandresektion (STARR) oder eine laparoskopische bzw. offene Resektionsrektopexie zur Verfügung. Es fehlt jedoch eine valide Datenlage, die einen Vergleich der OP-Techniken zuließe, da die vorliegenden Ausgangsbefunde, die Indikationsstellung, die OP-Durchführung und die Parameter zur Messung des Erfolgs unterschiedlich sind. Ist Erfolg anatomisch, was in den gynäkologischen Studien meist der Fall ist, oder funktionell zu beurteilen? In chirurgischen Untersuchungen dient oft nur das Stuhltagebuch als Parameter.

Was empfiehlt die AWMF-Leitlinie?

In der aktuellen verlängerten AWMF-Leitlinie zur Deszensuschirurgie ergaben sich nach umfangreicher Literaturrecherche folgende Erfolgsraten (Nachkontrollzeit > 12 Monate):

- Hintere Scheidenplastik mit Eigengewebe – Mediane Faszienraffung: 82–93 %
  Summe Versager: 83 /576
  = Erfolgsrate 86 %,
- Hintere Scheidenplastik mit Eigengewebe – Defektspezifische Korrektur: 56–91 %
  Summe Versager: 82 / 271
  = Erfolgsrate 70 %,
- Hintere Scheidenplastik mit Eigengewebe und Levatorennaht: 76–96 %
  Summe Versager: 45 / 220
  = kumulative Erfolgsrate 80 %,
- Operationen mit nicht-resorbierbaren synthetischen Netzen: 78–100 %
  Summe Versager: 11 / 239
  = Erfolgsrate 95 %.

Daraus resultieren folgende Empfehlungen in der Leitlinie:

- „Die hintere Scheidenplastik soll zur Beseitigung einer symptomatischen Rektozele der transanalen Rektozelenkorrektur vorgezogen werden.“
- „Die hintere Scheidenplastik als mediane Fasziennaht führt zu besseren Erfolgsraten als die defekt-spezifische Faszienkorrektur und sollte bei primärer Rektozelenkorrektur bevorzugt durchgeführt werden.“
- „Zur Anwendung von nichtresorbierbaren Netzen sind keine randomisierten Studien vorhanden. Die nichtkontrollierten prospektiven und retrospektiven Studien zeigen zwar eine geringere Rezidivrate beim Einsatz von synthetischen Netzen, jedoch gibt es keine vergleichenden Studien. Deshalb gibt es derzeit keinen Anlass, synthetische Netze routinemäßig bei primären vaginalen Deszensusoperationen am hinteren Kompartiment zu verwenden.“

Defekte im Posterioren Kompartiment, Symptome und Diagnostik

Mögliche Defekte im posterioren Kompartiment

- Rektozele
- Enterozele
- Analprolaps
- Rektumprolaps
- Intussuszeption
- Deszensus perinei

Häufige Symptome

- Defäkationsstörung
- Stuhlschmieren (Soiling)
- Anale Inkontinenz
- Prolapsgefühl

Diagnostik

- Vaginale Einstellung
- Rektale Untersuchung
- Sonographie
- Proktoskopie
- Dynamisches MRT
- Defäkographie

Mögliche Defekte des posterioren Kompartiments, deren Symptome sowie geeignete Diagnoseverfahren

Alloplastische Netze können aber durchaus bei ausgeprägten Befunden, hohem Rezidivrisiko und begleitenden Enterozelen, die ansonsten oft schwer zu korrigieren sind, sinnvoll sein. Auch der „perineal body“ und der oft aufgeweitete Hiatus genitalis sollten – falls erforderlich – korrigiert werden.

Nur in Kenntnis des genauen Befundes kann individuell rekonstruiert werden. Es gibt keine Standardoperation mehr wie früher, als alles mit der gleichen „hinteren Kolporrhaphie“ operiert wurde. Erforderlich ist eine ausführliche Beratung der Patientin über die alternativen OP-Verfahren ohne und mit Implantation eines alloplastischen Netzes, die möglichen operativen Zugangswege und die entsprechenden Vor- und Nachteile unter Berücksichtigung der eigenen operativen Erfahrung.

Im Zweifel ist eine interdisziplinäre Vorstellung mit einem mit anorektalen Funktionsstörungen vertrauten Koloproktologen erforderlich. Im Vordergrund sollte immer das Wohl der Patientin stehen.

Autor

Dr. Christian Fünfgeld

Klinik für Gynäkologie und Geburtshilfe, Kontinenz- und Beckenbodenzentrum
Medizin Campus Bodensee
Klinik Tettnang
C.Fuenfgeld@klinik-tt.de

Der DGGG-Kongress via Live-Stream: Wie sieht das bei Ihnen aus?

Online-Teilnehmer aufgepasst! Der Kongress-Fotograf in München kann Sie nicht ins Bild bekommen – Ihre Fotos dürfen in der Ausgabe 4 des KongressJournals aber nicht fehlen!

Wir wollen wissen, wie es aussieht, wenn Sie und/oder Ihre Kollegen bei sich zuhause, in der Klinik oder in der Praxis beim Live-Stream zusehen und den Kongress erleben. Schicken Sie uns Ihr DGGG2020-Foto mit den Namen der abgebildeten Personen und der Angabe, von wo aus Sie teilnehmen. Die schönsten Bilder werden in der Post-Kongress-Ausgabe veröffentlicht (online auf **www.dggg2020.de** und als Beilage im **FRAUENARZT 11/2020**). Mit der Einsendung sichern Sie zu, dass alle abgebildeten Personen mit der Veröffentlichung einverstanden sind.

Wir freuen uns auf Ihre Bilder an
dggg2020@akademischer-verlag-muenchen.de

Ihre KongressJournal-Redaktion

Integrative Medizin bei Krebs

Seriöse Anbieter für komplementärmedizinische Verfahren wie identifizieren?

Viele Krebspatienten nutzen komplementärmedizinische Therapien (KM). Mit einer im Rahmen einer Studie entwickelten Kriterienliste für Seriosität und einem Flyer wird ein Beitrag zur Identifikation seriöser Anbietenden geleistet.

Auch in Fällen von positiver Evidenz von KM-Verfahren scheint es für viele Patientinnen und Patienten schwierig, seriöse Anbietende ausfindig zu machen. Wenn aus onkologischer Sicht eine zusätzliche KM-Behandlung empfohlen wird, fehlte es bislang an Qualitätskriterien zur Identifikation seriöser KM-Anbietender.

Ziel der Studie, die im Rahmen des Kompetenznetzwerks Komplementärmedizin Onkologie (KOKON) von der Deutschen Krebshilfe gefördert wurde, war es, eine Kriterienliste zu entwickeln, die als Orientierungshilfe dabei unterstützt, seriöse KM-Anbietende zu konsultieren.Es wurden eine systematische Literaturrecherche, ein Expertinnen- und Expertenkonsensverfahren sowie eine Bewertung der Kriterien aus verschiedenen Stakeholder-Perspektiven (Krebspatientinnen und -patienten, onkologisch tätige Ärztinnen und Ärzte, KM-Anbietende) durchgeführt.

Drei Kriterienlisten für Ärzte, ein Qualitätssiegel und Patienten

Insgesamt konnten 30 komplementärmedizinische Kriterien aus der bestehenden Literatur extrahiert und im Konsensusprozess komplementiert werden. Die größte Herausforderung bestand darin, Kriterien zu definieren, die leicht anwendbar sein würden. Daher entstanden drei Listen an Kriterien für a) Ärztinnen/Ärzte zum Aufbau eines Netzwerks an seriösen Anbietenden, b) ein Qualitätssiegel und c) für Krebspatientinnen und -patienten, welche ein KM-Verfahren ärztlich empfohlen bekommen haben. Im Evaluationsprozess wurde eine Liste an acht obligatorischen und drei fakultativen Kriterien für Patientinnen und Patienten finalisiert.

Wissenschaftliche Sitzung
Integrative Medizin bei Krebs: News and Facts
Freitag, 9.10.20, 15.00 Uhr
Saal 13a

Fazit und Bedeutung für die Praxis: Die Kriterien können Ärztinnen und Ärzte unterstützen, die nicht direkt auf KM-Anbietende verweisen können. Sie können dazu beitragen, das Bewusstsein der Patientinnen und Patienten für qualitätsrelevante Faktoren im Zusammenhang mit Komplementärmedizin zu stärken sowie Selbsthilfegruppen und Informationsdienste mit praktischen Materialien zu unterstützen.

Flyer mit KM-Qualitätskritierien erhältlich

Die Erkenntnisse wurden in den Zertifizierungskurs der Kommission IMED der AGO „Integrative Medizin in der Onkologie“ integriert. Zudem wurde ein Flyer entwickelt, den onkologisch tätige Ärztinnen und Ärzte an ihre Patientinnen und Patienten ausgeben können. Dieser kann hier heruntergeladen werden: http://www.iki.usz.ch/forschung/seiten/kokon-kto.aspx

Referenz

Rogge AA, Baur I, Blettner G, Holtkamp U, Horneber M, Jahn P, Joos S, Keberle S, Kettelgerdes A, Klemperer D, Längler A, Voiß P, Weis J, Witt CM. Defining Criteria for Guiding Cancer Patients to Find a Reputable Complementary Medicine Provider: Results of a Literature Review and a Consensus Procedure. Patient Prefer Adherence. 2020;14:747-755, https://doi.org/10.2147/PPA.S230705



Autorin

Alizé A. Rogge, MSc

Institut für Sozialmedizin, Epidemiologie und Gesundheitsökonomie
Charité – Universitätsmedizin Berlin
alize.rogge@charite.de

Operative Urogynäkologie

Beckenbodenrekonstruktion mit Eigengewebe – ist das die Zukunft?

Senkungsbeschwerden sind häufig und bis zu 60 % aller Frauen werden im Verlauf ihres Lebens damit konfrontiert. Oft hilft nur noch eine operative Korrektur. Als neues Verfahren, das eine Alternative zum mit Risiken behafteten Mesh-Einsatz bedeutet, wird die Rekonstruktion mithilfe körpereigener Sehnen vorgestellt.

Risikofaktoren für entsprechende anatomische Veränderungen sind unter anderem hohe Parität, Übergewicht und das Alter. Als Symptome werden neben Fremdkörpergefühl, Beschwerden beim Wasserlassen oder Problemen beim Stuhlgang auch Schmerzen geschildert. Auch Erosionen des Gewebes der Vulva und Vagina sind in späten Stadien häufig zu sehen. Wird eine beginnende Senkung diagnostiziert, werden zunächst konservative Therapieansätze favorisiert (Beckenbodengymnastik). Auch der dauerhafte Einsatz eines Pessars (Ring, Scheibe, Würfel) ist möglich. Langfristig erfolgreich ist aber üblicherweise nur eine operative Intervention.

Bisher ersetzten Meshes das schlaffe Bindegewebe

Für die Senkung ist meist erschlafftes Bindegewebe des Beckenbodens verantwortlich. Eine Rekonstruktion in diesem Bereich mit Eigengewebe aus dem kleinen Becken ist daher langfristig nur selten erfolgreich. Körpereigenes Fasziengewebe wurde zwar erfolgreich eingesetzt, die Entnahmemorbidität war jedoch groß, so dass das Verfahren wieder verlassen wurde. Aus den genannten Gründen werden schon viele Jahre Kunststoffnetze zur Stabilisierung des Beckenbodens verwendet.

Komplikationen mit Netzen sind nicht besonders häufig, wenn sie auftreten aber meist schwer, und sie können eine erhebliche Morbidität verursachen. In den letzten Jahren gab es diesbezüglich immer wieder juristische Auseinandersetzungen, die dazu geführt haben, dass in mehreren Ländern Restriktionen bis hin zu Verboten erlassen wurden. Versuche, implantierte Netze wieder vollständig zu entfernen, scheitern oftmals daran, dass das Bindegewebe in die Maschen einwächst. Daher werden alternative Verfahren dringend benötigt.

Auch in der Kreuzbandchirurgie wurde der operative Ersatz mit Kunststofffasern oder titanverstärkten Materialien wieder verlassen. Sie hielten den Anforderungen nicht stand und es gab Probleme mit dem Fremdmaterial. Versuche mit verschiedenen Geweben mündeten letztlich in der Verwendung körpereigener Sehnen.

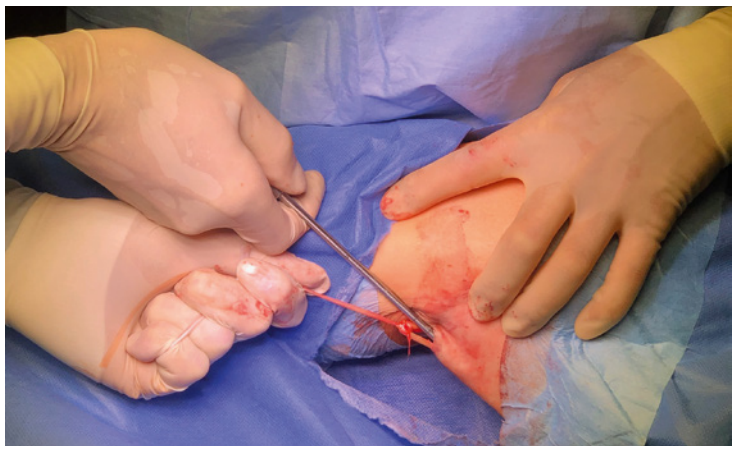

Die Sehne des Musculus semitendinosus verspricht gute Rekonstruktions-Ergebnisse, gleichzeitig ist ihre Entnahme mit geringer Morbidität verbunden.

Lernen von der Kreuzbandchirurgie

Vor allem die Sehne des Musculus semitendinosus zeigte die beste Stabilität bei gleichzeitig geringster Morbidität. Sie wird heute für diese Indikation am häufigsten eingesetzt. Da der Verlust der Sehne problemlos kompensiert werden kann, wird sie sogar üblicherweise aus dem durch die Kreuzbandläsion vorgeschädigten Bein entnommen (Abb.).

Trotz der erheblichen Belastung im Kniegelenk gehen Kniechirurgen von einer lebenslangen Haltbarkeit des Transplantats aus. Zudem vermuten sie eine Regeneration des Sehnengewebes im Bein, da nach einer Latenz von ca. 24 Monaten in einer MRT-Untersuchung sehnenartige Strukturen im Bereich der Entnahme nachgewiesen werden können.

In einer Multicenter-Studie (Krankenhaus-Sachsenhausen, Frankfurt; Ethianum, Heidelberg; MIC-Zentrum München; Universitätsmedizin Mannheim; Elisabeth-Krankenhaus, Damme) wird derzeit die Machbarkeit der Zervikosakropexie mit Sehnengewebe des Musculus semitendinosus überprüft. In einer Single-Center-Studie (Universitätsmedizin Mannheim) wurde das Verfahren bereits erfolgreich erprobt. Als Ersatz für TVT-Bänder wurde die Sehne des Musculus semitendinosus ebenfalls schon nutzbringend eingesetzt.

Wissenschaftliche Sitzung
Laparoskopische Deszensuschirurgie
Freitag, 9.10.20, 10.15 Uhr
Saal 14c

Auf dem Kongress des Forum Operative Gynäkologie (FOG) in Berlin 2019 wurde die Sehnenoperation (TENDER – Tendon Deszensus Repair) demonstriert: Bei einer Patientin mit Totalprolaps wurden im Rahmen einer Live-OP eine LASH mit Adnexektomie bds. und eine laparoskopische Pectopexie mit Sehne des Musculus semitendinosus voroperiert.

Autor

Prof. Dr. Amadeus Hornemann, MPH

Operative Gynäkologie
Krankenhaus Sachsenhausen, Frankfurt am Main
amadeus@hornemann.de

Femoston® mini

0,5 mg / 2,5 mg
Filmtabletten

Ultra low dose
0,5 mg 17β Estradiol
+ 2,5 mg Dydrogesteron

- Kontinuierlich kombiniert
- Effektiver Endometriumschutz*

by Mylan Women's Healthcare

Für alle Frauen,
für die weniger
mehr ist.

*Bergeron C. et al. Ultra low dose continuous combined hormone replacement therapy with 0.5 mg 17β-oestradiol and 2.5 mg dydrogesterone: Protection of the endometrium and amenorrhoea rate. Maturitas 2010; 66:201-205

Femoston® mini 0,5 mg/2,5 mg Filmtablette
Wirkst.: 17β-Estradiol, Dydrogesteron.
Zusammens.: 1 Filmtabl. enth. 0,5 mg 17β-Estradiol (als Hemihydrat) u. 2,5 mg Dydrogesteron.
Sonst. Bestandt. m. bekannt. Wirk.: 117,4 mg Lactose-Monohydrat. ***Sonst. Bestandt.:*** Hypromellose, Maisstärke, hochdisperses Siliciumdioxid, Magnesiumstearat (Ph.Eur.), Macrogol 3350, Polyvinylalkohol, Talkum, Titandioxid (E171), Eisen(III)hydroxid-oxid (gelb) (E172).
Anw.: Hormonsubstitutionstherapie b. Estrogenmangelsymptomen n. d. Menopause b. Frauen, deren letzte Monatsblutung mind. 12 Monate zurückliegt. Es liegen nur begrenzte Erfahrungen b. d. Behandl. v. Frauen über 65 Jahren vor.
Gegenanz.: Bestehend. od. früherer Brustkrebs bzw. e. entsprechend. Verdacht; estrogenabh. maligner Tumor bzw. entsprechend. Verdacht (z.B. Endometriumkarzinom); nicht abgekl. Blutung i. Genitalbereich; unbeh. Endometriumhyperplasie; frühere od. besteh. venöse thromboembolische Erkrank. (tiefe Venenthrombose, Lungenembolie); bekannte thrombophile Erkrank. (z.B. Protein-C-, Protein-S- od. Antithrombin-Mangel); bestehende od. erst kurze Zeit zurückliegende arter. thromboembolische Erkrank. (z.B. Angina pectoris, Myokardinfarkt); akute Lebererkrank. od. zurückliegende Lebererkrank. solange sich die relevanten Leberfunktionswerte nicht normalisiert haben; Porphyrie; Überempfindl. gg d. Wirkstoffe od. e. d. sonst. Bestandt..
Nebenw.: Klin. Stud.: ***Sehr häufig:*** Kopfschm.; abdominale Schmerzen; Rückenschm.; Schm./Empfindlichk. d. Brüste. ***Häufig:*** vaginale Candidiasis; Depression, Nervosität; Migräne, Schwindel; Übelk., Erbrechen, abdominelle Schm. (einschließl. Blähungen); allerg. Hautreaktionen (z.B. Hautauschl., Urtikaria, Juckreiz); Blutungsveränd. (einschließl. postmeno-pausale Schmierblutungen, Metrorrhagie, Menorrhagie, Oligo–/Amenorrhoe, unregelmäßige Blutungen, Dysmenorrhoe), Unterleibsschm., Veränd. d. zervikalen Sekretion; körperl. Schwäche (Kraftlosigk., Müdigkeit, Unwohlsein), periph. Ödeme; Gewichtszun.. **Gelegentlich:** Zystitisähnliche Beschw., Vergrößerung v. Leiomyomen; Überempfindlichk.; Beeinflussung d. Libido; venöse Thromboembolie, Hypertension, periph. vask. Beschw., Varikose; Dyspepsie; Störung d. Leberfkt., manchmal verbunden mit Gelbsucht, Asthenie od. Unwohlsein u. abdominale Schmerzen, Erkrank. d. Gallenblase; Vergröß. d. Brüste, prämenstruelles Syndr.; Gewichtsabn.. ***Selten:*** Haemolyt. Anämie*; Meningeom*; Steilstellung d. kornealen Kurvatur*, Kontaktlinsenunverträgl.*; Herzinf.; Schlaganf.*; Angioödem, vaskuläre Purpura, Erythema nodosum*, Chloasma od. Melasma, die nach Ende der Arzneimitteleinnahme fortbestehen können*; Beinkrämpfe*. *Spontan berichtete unerwünschte Arzneim.-wirkungen, die nicht in klin. Stud beobachtet wurden. **Weitere unerw. Arzneimittelwirk. i. Zusammenhang m. e. komb. Behandl. aus Estrogen u. Gestagen:** Estrogenabhängige gutartige sowie bösartige Neoplasien z.B. Endometriumkarzinom, Ovarailakarzinom, Vergrößerung v. gestagenabh. Neoplasien (z.B. Meningiom), systemischer Lupus erythematodes, Hypertriglyceridämie, wahrscheinliche Demenz, Chorea, Verschlecht. e. Epilepsie, arter. Thromboembolie, Pankreatitis bei Frauen mit vorbestehender Hypertriglyceridämie, Erythema multiforme, Harninkontinenz, fibrozystische Brustveränderungen, Veränd. d. Portioerosion, Verschlechterung Porphyrie, Anstieg d. Gesamt-Schilddrüsenhormone. Die folgenden Krankheiten wurden bei Frauen, die eine HRT anwenden, im Vergleich zu Nichtanwenderinnen häufiger berichtet: Brustkrebs, Endometriumkarzinom, Ovarialkarzinom, venöse Thromboembolien, koronare Herzkrankheit/Myokardinfarkt, Schlaganfall, Demenz. **Weitere Hinweise siehe Fachinformation.**
Warnhinweis: Enthält Lactose. Packungsbeilage beachten.
Stand: 10/2019
Verschreibungspflichtig.
Mylan Healthcare GmbH, Lütticher Straße 5, 53842 Troisdorf
© Mylan Germany GmbH | Zweigniederlassung Bad Homburg | Benzstr. 1 | 61352 Bad Homburg. © 2020

Mylan
Better Health for a Better World